

گزارش اسمیر خون محیطی

اسلاید شماره ۲۱۲۰

دوره اول سال ۱۳۹۵

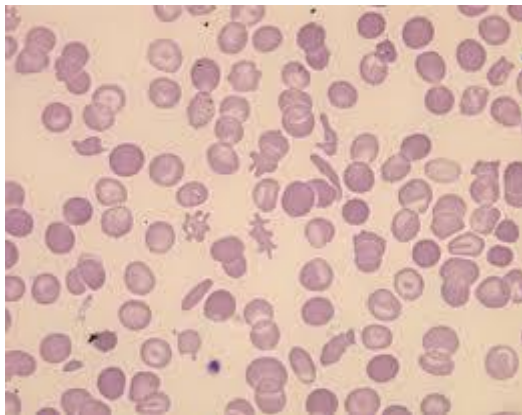
گسترش از نمونه خون خانم ۲۷ساله با سابقه ابتلا به بیماری رماتیسمی از ۵ سال گذشته ، مصرف داروهای ایمونوساپرسیو و اسپلنومگالی تهیه شده است که در هنگام آزمایش خون، دچار آبله مرغان نیز بوده است. این گسترش با توجه به تغییرات مرفولوژیکی و ساختاری متنوع گلبول های قرمز ارسال گردیده است. مشخصات کامل شمارش سلولها ی خونی به شرح زیر می باشد:

WBC	$8.8 \times 10^9/L$	MCV	87.5 fl
RBC	$4.72 \times 10^{12}/L$	MCH	29.4 pg
Hb	139 g/L	MCHC	336 g/L
HCT	41.2 %	PLT	$458 \times 10^9/L$

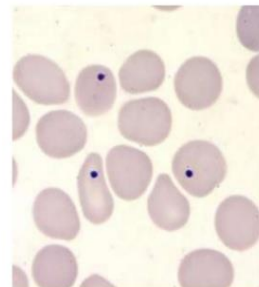
اهم تغییرات مشاهده شده در گسترش، عبارتند از :

آنیزوسیتوز متوسط ، پویکیلوسیتوز متوسط:سلول های هدف، اوالوسیت، اکینوسیت، آکانتوسیت، گلبول های قرمز فراگمنته، اجسام هاول ژولی متعدد، تعداد معدودی گلبول قرمز هسته دار، افزایش تعداد ائوزینوفیل ها و پلاکتهای غول آسا.

Poikilocytosis



Howell Jolly bodies



Howell-Jolly bodies are small round bodies composed of DNA, about 1 μ m in diameter, usually single and in the periphery of a red cell. They are readily visible on the Wright-Giemsa-stained smear. The spleen is responsible for the removal of nuclear material in the red cells, so in absence of a functional spleen, nuclear material is removed ineffectively. Howell-Jolly bodies are seen in

- Post splenectomy
- Functional asplenia
- Anatomical absence of spleen

Small (1 μ m), round, dense, basophilic bodies in RBCs.

Splenectomized patients, Functional asplenia, Anatomical absence of spleen

www.dnbpediatrics.com

Spur cell RBC (Acanthocyte)

Irregular narrow-base sharp projections of red cell membrane (looking like cowboy boot spurs)

Increased in:

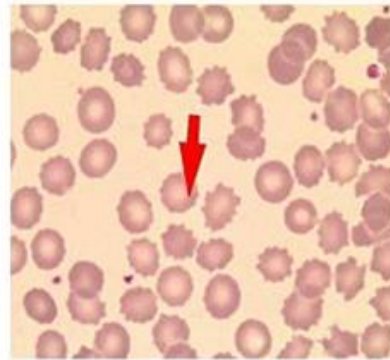
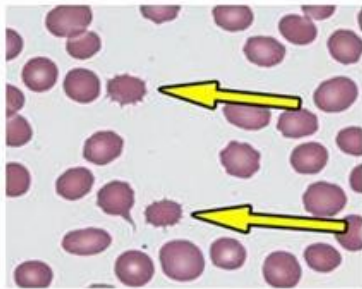
- End stage Liver disease (Cirrhosis)
- Abetalipoproteinemia
- McLeod or Lu blood group phenotype
- Post- splenectomy
- Microangiopathic Hemolytic Anemia (as seen in DIC, TTP and HUS)
- Artifact
- Etc.

Burr cell RBC (Echinocyte)

Regular broader-base short blunt projections of red cell membrane

Increased in:

- Artifact (e.g. older blood specimen)
- Uremia (e.g. chronic renal disease)
- Liver disease
- Hyperlipidemia
- Etc.



-Dr.E-

